JPA 日本光線力学学会
NEWS LETTER

NO.21 AUG 2019

Contents

・第 29 回日本光線力学学会学術講演会　PhotoDynamic Medicine, PDM 2019　開催案内
佐藤　俊一　… 2 ページ

・今後の学術大会開催予定　… 4 ページ
関連学会開催予定

・Topics　中皮腫の早期診断、局在診断を目指した 5-ALA 蛍光診断　… 5 ページ
大崎　能伸

・受　賞　… 8 ページ

・事務局からのお知らせ　… 9 ページ

・編集後記　井上　啓史　… 10 ページ

第 29 回日本光線力学学会学術講演会
PhotoDynamic Medicine, PDM 2019

会長　佐藤 俊一（防衛医科大学校 防衛医学研究センター 教授）

会員各位

開　催　挨　拶

この度，第 29 回日本光線力学学会学術講演会を，“PhotoDynamic Medicine, PDM 2019”として，第 15 回日本脳神経外科光線力学学会（会長：京都府立医科大学 脳神経外科学教室 橋本直哉 教授）と合同で開催させていただくことになりました。両学会はこれまでも同時開催を行なってまいりましたが，今回は橋本直哉先生と教室の先生方の多大なご協力により，より一体的，効率的な準備，運営が進められておりますことをご報告させていただきます。

PhotoDynamic Medicine（光線力学医療）は光線力学に基づく診断（PDD）と治療（PDT）の両方を含む概念で，今回のテーマは，『日本発，光線力学医療の創出』と設定いたしました。もとより我が国における光線力学医療は輝かしい歴史を有しておりますが，国産の高性能第二世代光感受性薬剤の開発を背景に，医師主導治験を経て原発性悪性脳腫瘍，遺残再発食道がんに対する PDT が相次いで認可，保険収載されるなど，日本の医療に大きな福音をもたらしています。

一方海外に目を転じますと，米国国立がんセンターの小林久隆博士が開発された Photoimmunotherapy（PIT，光免疫療法）が注目され，日本を含む各国で臨床試験が実施されています。PIT は光化学反応を用いる点で PDT と共通性がある一方，低酸素下で効率化するなど根本的な違いがあり興味が尽きません。

以上をふまえ，本合同学術集会は，光線力学医療に関わる産官学の研究者，医療従事者，技術者等が一堂に会し，PIT の専門家も招いて広く情報交換，意見交換を行い，光線力学医療のさらなる発展に貢献することを企図しております。

プログラムとして，まず PIT に関しては，その主役である小林久隆先生に特別講演をお願いすることにいたしました。またホットなテーマ，「光と免疫」，「幹細胞と PDT」について掘り下げてディスカッションを行うため，Hot Topics シンポジウムを企画いたしました。さらに，新規光感受性薬剤とドラッグデリバリーシステム（DDS），微生物に対する PDT，PDT の安全・標準化・ガイドライン，PDT・PDD の新応用・新技術など，多くの重要テーマについてもシンポジウムを設けました。分野・職種横断的な活発な議論がなされるよう，多くの方々のご参加を期待しております。

令和元年 7 月吉日

PhotoDynamic Medicine, PDM 2019

～日本発，光線力学医療の創出～

2019年9月19日（木）・20日（金）

ホテルグランドヒル市ヶ谷

〒162-0845 東京都新宿区市谷本村町4-1
TEL: 03-3268-0111

第29回 日本光線力学学会学術講演会
会長　佐藤 俊一
（防衛医科大学校 防衛医学研究センター）

第15回 日本脳神経外科光線力学学会
会長　橋本 直哉
（京都府立医科大学 脳神経外科学教室）

【大会事務局】防衛医科大学校　防衛医学研究センター 生体情報・治療システム研究部門内
TEL: 04-2995-1259 Fax: 04-2991-1757 E-mail: pdm2019@ndmc.ac.jp

今後の学術大会開催予定

・LASER WEEK IN KOCHI

第 30 回　日本光線力学学会学術講演会

大　会　長：臼田 実男　（日本医科大学呼吸器外科　教授）
会　　期：2020 年 10 月 9 日（金）～10 日（土）
会　　場：ザ クラウンパレス新阪急高知　（高知市）
合 同 開催：第 41 回日本レーザー医学会総会・第 16 回日本脳神経外科光線力学学会

・第 31 回　日本光線力学学会学術講演会

大　会　長：松井　裕史　（筑波大学臨床医学系消化器内科）
会　　期：2021 年

関連学会開催予定

・第 40 回日本レーザー医学会総会

会　　期：2019 年 10 月 19 日（土）・20 日（日）
会　　場：アクトシティ浜松 コングレスセンター
大　会　長：西脇　由朗　（浜松医療センター消化器外科　科長）
テ　ー　マ：日本の未来を拓くレーザー医学

・18th International Photodynamic Association World Congress

会　　期：2021 年 Summer
会　　場：Moscow, Russia
大　会　長：Elena Filonenko, MD

Topics

中皮腫の早期診断、局在診断を目指した 5-ALA 蛍光診断

大崎 能伸、吉田 遼平、佐々木高明、奥村 俊介、南 幸範、風林 佳大、
平井 理子、石橋 佳、吉田 奈七、岡崎 智、山本 泰司、北田 正博
旭川医科大学病院呼吸器センター

1. 5-アミノレブリン酸を用いた悪性腫瘍の蛍光診断

5-アミノレブリン酸（5-ALA）は生体に含まれる天然アミノ酸であり、ヘモグロビンの前駆体である。5-ALA を経口的に摂取して体内に吸収されると、悪性腫瘍に特異的にプロトポルフィリン IX（ppIX）が蓄積する。5-ALA はヘム合成に向けて代謝され、腫瘍細胞では前駆物質の蓄積とともに、鉄結合酵素の欠損により ppIX が蓄積する。正常組織ではヘム合成とともに ppIX は代謝され減少する。ppIX が蓄積した腫瘍組織に励起光を照射すると、蓄積した部位は強い赤色蛍光を発生する。これを観察することで悪性腫瘍の局在を診断するのが 5-ALA を用いた悪性腫瘍の蛍光診断である。

我が国では、脳腫瘍と膀胱腫瘍では、5-ALA を用いた蛍光診断に関する臨床研究が既に行われており、5-ALA による悪性腫瘍の蛍光診断の有効性と安全性が示されている。この結果によって、脳腫瘍および膀胱腫瘍の局在診断に承認されている。我々は、胸部悪性腫瘍への 5-ALA による蛍光診断の応用について検討を重ねてきた。

2. 自家蛍光診断と 5-ALA による蛍光診断

生体に励起光を照射すると弱い蛍光が発生する。この自家蛍光は、生体を構成する物質から発生し、その物質によって蛍光の色調が決まる。感度の高い観察装置を用いることで、生体が発する微弱な自家蛍光を観察することができる。私たちは 20 年ほど前から、ファイバースコープを用いて生体の微弱な自家蛍光を観察するためのシステムを開発してきた。そのためには、強力な励起光光源と高感度な観察用カメラの開発が必要であった。現在は、第 4 世代のシステムを使って研究を進めている（図 1）。

当初はこのシステムを胸腔鏡に接続して、胸腔内病変の自家蛍光の変化による胸腔内病変の自家蛍光診断を試みた。しかし、胸膜病変の自家蛍光の変化は微細で、病変の正確な診断には困難が伴ったことから、このシステムによる胸腔内腫瘍性病変の診断に 5-ALA を用いた蛍光診断を併用することにした。したがって、我々のシステムでは正常胸膜から発生する緑色の直蛍光を背景にして、病変部に蓄積した ppIX の赤色蛍光が観察される（図 2）。

3. 5-ALA による蛍光診断の臨床応用に向けて

私たちのグループでは、5-ALA による蛍光診断が肺癌の胸膜浸潤の診断に有用かどうかについて検討を加えた。最初のパイロット研究では 84 人の肺癌患者で蛍光観察システムを使用して胸膜浸潤の診断精度について検討した。これらの患者では、胸部 CT、胸部 MRI、PET などの従来の診断方法で術前に胸膜浸潤が疑われた。平均年齢は 69 歳、男性は 48 人、女性は 36 人だった。病理診断は 58 人で腺癌、20 人で扁平上皮癌、4 人で大細胞癌、

2 人で多形性癌であった。胸腔鏡挿入時に 5-ALA による蛍光診断を適用した場合、病理診断で pl1-pl3 患者の 26 例中 25 例で肺癌の胸膜浸潤部位での赤色蛍光が観察された（96.2%、図 3）。しかし、この赤色蛍光は pl0 患者の 58 例中 35 例でも観察された（60.3%）。胸膜浸潤がなくても胸膜面に赤色蛍光が観察される症例が経験されるのは、蛍光診断システムの感度が高いことに理由があると思われる。腫瘍が胸膜に近い場合は、胸膜を透して原発巣の蛍光が観察される可能性があり、画像の分析により対策できると考えている。

5-ALA による蛍光診断を応用すると、通常の白色光による胸腔鏡によって発見できない極小の病変を見つけることができる可能性がある。肺葉切除前にそのような病変が発見できれば、本来は適応とならない肺葉切除を避けることができる。私たちは、悪性腫瘍からの胸膜播種病変の診断に 5-ALA による蛍光診断が有用かどうかについて検討した。この検討は、15 例の原発性肺癌、6 例の転移性肺腫瘍（1 例の腎臓癌、2 例の結腸癌、2 例の乳癌、1 例の子宮癌）および 2 例の胸膜腫瘍で行った。肺癌の胸膜播種、胸膜への転移性腫瘍、悪性胸膜中皮腫のほぼすべての症例で腫瘍性病変部に明瞭な赤色蛍光が観察された（図 4）。これらの症例には、白色光では可視できない胸膜播種症例および局在が指摘できない早期の胸膜中皮腫症例が含まれ、5-ALA による蛍光診断によって胸膜の微小病変や胸膜表層の浸潤性病変の診断精度が向上する可能性が示された。

5-ALA を使用しないで蛍光診断システムを用いた自家蛍光観察では、気管支内腔の腫瘍性病変に赤色蛍光が観察された。さらに、血管や新鮮な出血からも赤色蛍光が観察された。5-ALA による蛍光診断でも腫瘍病変のほかに、表層の血管からの赤色蛍光が観察される（図 2）。ヘモグロビンは蛍光を発生しないことから、従来は自家蛍光観察では血液や血管は観察できないとされてきた。私たちの検討では、血液中の亜鉛フォトプロトポルフィリン(Zn-PPP)が赤色蛍光の発生源であり、高感度の観察システムを用いると Zn-PPP からの赤色蛍光が観察されることを明らかにした。高感度の観察システムを用いた 5-ALA による蛍光診断では、Zn-PPP が原因となった偽陽性所見が生じる可能性がある。すなわち、炎症や毛細血管の増生、出血などが 5-ALA による蛍光診断の診断精度に影響すると思われる。ppIX と Zn-PPP での赤色蛍光の波長が異なることを利用すると、この問題は解決できると考えている。

5-ALA と適切な診断システムを用いた蛍光診断は、胸腔内悪性腫瘍病変の正確な診断技術として高い潜在力を持つと思われる。

図 1.　第 4 世代の蛍光観察システムの蛍光観察カメラ。フローベル製。

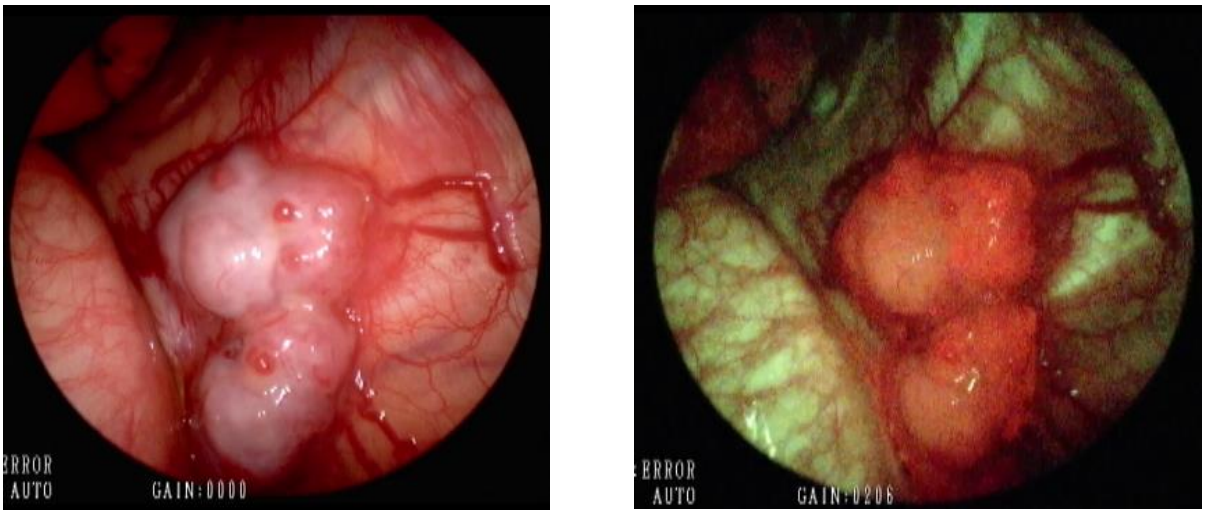

図 2.　左；胸壁転移性癌の白色光による観察。右;同じ病変の 5-ALA による蛍光診断。
胸膜面の血管が赤く描出されている。

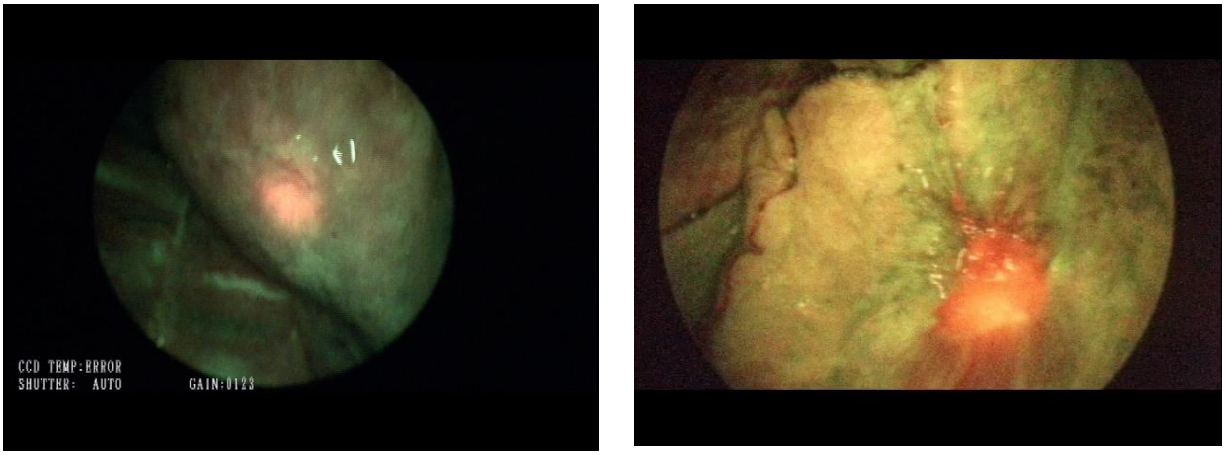

図 3.　左；胸膜浸潤のない患者（pl0）における赤色蛍光。右; 胸膜浸潤患者（pl2）における赤色蛍光。

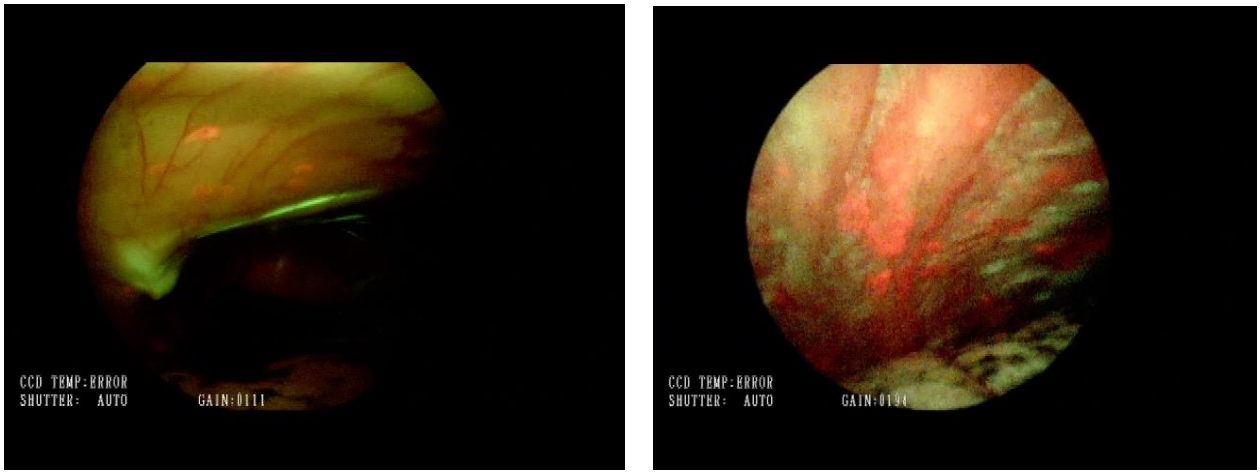

図 4.　左；白色光で可視できない胸膜播種の蛍光診断所見。右；白色光で病変が確認できなかった悪性胸膜中皮腫の蛍光診断所見。少量の胸水で紹介された。蛍光所見を参考にして胸膜剥皮術が行われた。

参考文献

1. Kitada M, Ohsaki Y, Matsuda Y, Hayashi S, Ishibashi K. Photodynamic diagnoses of malignant pleural diseases using the autofluorescence imaging system. Annals of Thoracic and Cardiovascular Surgery 5: 378-82, 2014
2. Kitada M, Ohsaki Y, Matuda Y, Hayashi S, Ishibashi K. Photodynamic diagnosis of pleural malignant lesions with a combination of 5-aminolevulinic acid and intrinsic fluorescence observation systems. BMC Cancer 15: 174, 2015
3. Kitada M, Ohsaki Y, Yasuda S, Abe M, Takahashi N, Okazaki S, Ishibashi K, Hayashi S. Photodynamic diagnosis of visceral pleural invasion of lung cancer with a combination of 5-aminolevulinic acid and autofliorescence observation. Photodiagnosis and Photodynamic Therapy 20: 10-15, 2017
4. Ohsaki Y, Sasaki T, Endo S, Kitada M, Okumura S, Hirai N, Kazebayashi Y, Toyoshima E, Yamamoto Y, Takeyama K, Nakajima S, Sakata I. Observation of Zn-photoprotoporphyrin red autofluorescence in human bronchial cancer using color-fluorescence endoscopy. BMC Cancer 17: 289, 2017
5. Nakanishi K, Ohsaki Y, Kurihara M, Nakao S, Fujita Y, Takeyama K, Osanai S, Miyokawa N, Nakajima S. Color auto-fluorescence from cancer lesions: Improved detection of central type lung cancer. Lung Cancer 58: 214-219, 2007

・・・

事務局より

・**2019 年度日本光線力学学会総会（幹事会報告）**を第 29 回学術講演会中、以下の様に開催いたします。
会員の皆様には、ご出席いただけますようお願い申し上げます。

日時：　9 月 19 日（木）13：30－13：45
会場：　ホテルグランドヒル四谷　東館　3 階　「珊瑚」

・**2019 年度**の年会費 5,000 円を**納入されていない会員の方は**　2019 年 12 月 31 日までにお振込みいただきたくお願い申し上げます。

年会費　：　2019 年度　5,000 円
郵便振替　：　00150-9-371545　日本光線力学学会
会計年度　：　4 月 1 日より翌年 3 月 31 日迄
※尚、原則的に 2 年間未納の場合は自動的に退会とさせて頂きますので、御了承下さい。

・**平成 30 年度以前の年会費を納入されていない会員の方**は、今年 3 月のニュースレターに同封した未納分の会費払込票で早急にお振込みいただきますよう、お願い申し上げます。
ご不明の方は、事務局（jpa@tokyo-med.ac.jp）までお問い合わせ下さい。

・・・

編集後記

残暑お見舞い申し上げます。みなさまお元気でご活躍のことと思います。

さて、来る 9 月 19 日(木)・20 日(金)、東京 ホテルグランドヒル市ヶ谷において、PhotoDynamic Medicine, PDM 2019 が開催されます。本会は、第 29 回日本光線力学学会 学術講演会(会長：防衛医科大学校防衛医学研究センター 佐藤俊一先生)が、第 15 回日本脳神経外科光線力学学会(会長：京都府立医科大学脳神経外科学教室 橋本直哉先生)と合同で、「日本発，光線力学医療の創出」というテーマを掲げて開催されます。米国国立がんセンターの小林久隆博士が開発された Photoimmunotherapy（PIT：光免疫療法）に関する特別講演をはじめ、「光と免疫」や「幹細胞と PDT」などに関する企画も予定されており、今から楽しみです。

今回のJPA News Letterは、Topicsとして、旭川医科大学病院呼吸器センター 大崎　能伸先生に「中皮腫の早期診断、局在診断を目指した5-ALA蛍光診断」という大変興味深いお話を頂戴しました。ご存知の通り、光感受性物質5-アミノレブリン酸(5-ALA)は、2013年の脳腫瘍（悪性神経膠腫）に続き、筋層非浸潤性膀胱癌に対する術中診断薬として2017年に保険適用となりました。このように5-ALAを用いた光線力学技術が注目される中、肺癌の胸膜播種、胸膜への転移性腫瘍、悪性胸膜中皮腫などの胸腔内悪性腫瘍病変に対するALA-PDDの取り組みをご紹介頂きました。これからの臨床導入に向けた展開が大いに期待されます。

最後になりましたが、6/28-7/4に開催されました 17th International Photodynamic Association World Congress（米国・ボストン）において、日本光線力学学会会長　加藤治文先生が名誉あるIPA Gold Medal Awardを受賞されました。本誌面におきましても、加藤先生の長年にわたる光線力学研究への功績を讃えるとともに、お祝いを申し上げ、編集後記を締めたいと思います。

編集委員長　井上　啓史
（高知大学医学部 泌尿器科学講座）

日本光線力学学会事務局　　〒160-0023　東京都新宿区西新宿 6-7-1
東京医科大学呼吸器・甲状腺外科学分野内
☎：03-3342-6111（内線 5070）、fax：03-3349-0326
jpa@tokyo-med.ac.jp